

## Original Article

# The morphological & histopathological changes of placenta in pregnancies obtained by Intracytoplasmic sperm injection (ICSI)

Hossein Mahmoudi<sup>1</sup> , Fatemeh Afshari<sup>2\*</sup> , Fatemeh Abbasalizadeh<sup>3</sup>

<sup>1</sup>Medical Student, Islamic Azad University, Tabriz Branch, Tabriz, Iran

<sup>2</sup>Department of Histology, Islamic Azad University, Tabriz Branch, Tabriz, Iran

<sup>3</sup>Women's Reproductive Health Research Center, Tabriz University of Medical Sciences, Tabriz, Iran

\*Corresponding author; E-mail: F-afshar@iaut.ac.ir

Received: 12 June 2018    Accepted: 24 June 2018    First Published online: 26 Feb 2020  
Med J Tabriz Uni Med Sciences Health Services. 2020 April- May; 42(1):97-103

## Abstract

**Background:** Growth of the fetus is directly related to the structure and function of the placenta, and the examination of the Placenta and umbilical cord provides us important information about what has happened to the fetus. Pregnancies induced by ART are more likely to develop pregnancy complications than other singleton pregnancies. The main cause of these undesirable pregnancy outcomes is uncertain, and perhaps morphological and histopathologic abnormalities of placenta in these types of pregnancies may be involved. Since the most common method of ART is the ICSI method, the aim of this study was to evaluate the histological changes of the placenta and umbilical cord in ICSI pregnancies.

**Methods:** In this study, 30 women who were pregnant with ICSI method and had no pregnancy complications were compared with 30 pregnant women with normal and non-complicated pregnancies. Morphology and histology of the placenta and umbilical cord were compared in two groups. For studying with optical microscopy, samples of the placenta were prepared from two groups were stained with H & E, PAS and trichrome, and compared with the optical microscope.

**Results:** There was no difference between the two groups in demographic variables. umbilical cord length, 1<sup>th</sup> and 5<sup>th</sup> minute Apgar score in two groups. The umbilical cord thickness ( $p = 0.01$ ), and placental thickness ( $p = 0.02$ ) was significantly higher in the study group. In the pathological study of placenta, it was revealed that in study group there are increased syncytial knot in staining with hematoxin and eosin, reducing of glycogen in PAS staining, and increasing the amount of fibrosis in trichrome staining compared with the control group.

**Conclusion:** The study of pathological changes in ICSI pregnancies compared with normal pregnancies showed that the prevalence of syncytial knots (Due to the accumulation of the nucleus of apoptotic cells in the placenta) is significantly higher.

**Keyword:** Placenta, Umbilical Cord, Pathology, ICSI

**How to cite this article:** Mahmoudi H, Afshari F, Abbasalizadeh F. [The morphological & histopathological changes of placenta in pregnancies obtained by Intracytoplasmic sperm injection (ICSI)]. Med J Tabriz Uni Med Sciences Health Services. 2020 April- May; 42(1):97-103. Persian.

## مقاله پژوهشی

# مقایسه تغییرات ریخت شناسی و بافت شناسی جفت در حاملگی های با تزریق داخل سیتوپلاسمی اسپرم (ICSI) و حاملگی های نرمال

حسین محمودی<sup>۱</sup>، فاطمه افشاری<sup>۲\*</sup>، فاطمه عباسعلیزاده<sup>۳</sup>

<sup>۱</sup> دانشجوی پزشکی، دانشگاه آزاد اسلامی، واحد تبریز، تبریز، ایران

<sup>۲</sup> دپارتمان بافت شناسی، دانشگاه آزاد اسلامی، واحد تبریز، تبریز، ایران

<sup>۳</sup> مرکز تحقیقات سلامت باروری زنان، دانشگاه علوم پزشکی و خدمات بهداشتی و درمانی تبریز، تبریز، ایران

\* نویسنده مسوول؛ ایمیل: F-afshar@iaut.ac.ir

دریافت: ۱۳۹۷/۳/۲۲ پذیرش: ۱۳۹۷/۴/۳ انتشار برخط: ۱۳۹۸/۱۲/۷

مجله پزشکی دانشگاه علوم پزشکی و خدمات بهداشتی - درمانی تبریز. فروردین و اردیبهشت ۱۳۹۹؛ ۹۷(۱):۴۲-۹۷-۱۰۳

## چکیده

**زمینه:** رشد جنین ارتباط مستقیمی با ساختمان و عملکرد جفت دارد و معاینه و مشاهده جفت و بند ناف اطلاعات مهمی از آنچه بر جنین گذشته است را در اختیار ما قرار می دهد. حاملگی های تک قلوئی ناشی از ART نسبت به سایر حاملگی های تک قلو، در ریسک بالاتر بروز عوارض بارداری قرار دارند. علت اصلی این نتایج نامطلوب بارداری نامشخص است و شاید اختلالات ریخت شناسی و بافت شناسی جفتی در بروز این اختلالات در این نوع حاملگی ها دخیل باشند. از آنجا که شایعترین روش ART که انجام می شود ICSI (تزریق داخل سیتوپلاسمی اسپرم) است فلذا این بررسی بر روی تغییرات بافت شناسی جفت و بند ناف در حاملگی های حاصل از ICSI انجام شد.

**روش کار:** در این مطالعه توصیفی - مقطعی جفت و بند ناف ۳۰ زن باردار که با روش ICSI باردار شده و فاقد عوارض دوران بارداری بودند از نظر ریخت شناسی و بافت شناسی با جفت و بند ناف ۳۰ زن باردار با حاملگی طبیعی و فاقد عوارض فوق مورد مقایسه قرار گرفت. جهت مطالعه با میکروسکوپ نوری نمونه هایی از جفت تهیه گردید، برش های تهیه شده از هر دو گروه، پس از انجام رنگ آمیزی های PAS، E&H و تری کروم با میکروسکوپ نوری مقایسه و بررسی شد. اطلاعات با استفاده از نرم افزار SPSS 16.0 مورد بررسی و تجزیه و تحلیل آماری قرار گرفتند. تمام داده ها به صورت فراوانی (درصد) و میانگین (± انحراف معیار) بیان شدند. از آزمون های آماری Student's t test برای داده های پارامتریک و  $X^2$  برای مقایسه داده های دو گروه استفاده شد. مقادیر P کمتر از ۰/۰۵ از نظر آماری معنی دار تلقی گردید.

**یافته ها:** از نظر متغیرهای دموگرافیک تفاوتی بین دو گروه مشاهده نشد. طول بند ناف، آپگار دقیقه اول و آپگار دقیقه پنجم در دو گروه تفاوت معنی داری را نشان نداد. ضخامت بند ناف ( $p=0.01$ ) ضخامت جفت ( $p=0.02$ ) به طور معنی داری در بارداری های بدنبال ICSI بالاتر بود و در بررسی پاتولوژیک جفت در بیماران مشخص گردید که افزایش گره های سنسشیال در رنگ آمیزی هماتوکسین اتوزین، کاهش میزان گلیکوژن در رنگ آمیزی PAS و افزایش میزان فیبروز در رنگ آمیزی تری کروم در بارداری های بدنبال ICSI نسبت به بارداری های طبیعی وجود دارد.

**نتیجه گیری:** بررسی تغییرات پاتولوژیک جفت در بارداری های صورت گرفته به روش ICSI در مقایسه با بارداری های صورت گرفته به روش طبیعی نشان داد که افزایش گره های سنسشیال، کاهش میزان گلیکوژن و افزایش میزان فیبروز وجود دارد و نتایج آماری بدست آمده از این مطالعه نشان داد که ضخامت بند ناف و ضخامت جفت در بارداری های صورت گرفته به روش ICSI بیشتر است. همچنین، برای متغیرهای دموگرافیک، آپگار دقیقه اول، آپگار دقیقه پنجم و طول بند ناف تفاوتی بین افراد دو گروه وجود نداشت.

**کلیدواژه ها:** جفت، بند ناف، پاتولوژی، ریخت شناسی، تزریق داخل سیتوپلاسمی اسپرم

نحوه استناد به این مقاله: محمودی ح، افشاری ف، عباسعلیزاده ف. مقایسه تغییرات ریخت شناسی و بافت شناسی جفت در حاملگی های با تزریق داخل سیتوپلاسمی اسپرم (ICSI) و حاملگی های نرمال. مجله پزشکی دانشگاه علوم پزشکی و خدمات بهداشتی - درمانی تبریز. ۱۳۹۹؛ ۹۷(۱):۴۲-۹۷-۱۰۳

حق تألیف برای مؤلفان محفوظ است.

این مقاله با دسترسی آزاد توسط دانشگاه علوم پزشکی و خدمات بهداشتی - درمانی تبریز تحت مجوز کرییتیو کامنز (<http://creativecommons.org/licenses/by/4.0>) منتشر شده که طبق مفاد آن هرگونه استفاده تنها در صورتی مجاز است که به اثر اصلی به نحو مقتضی استناد و ارجاع داده شده باشد.

## مقدمه

های تک قلو، در ریسک بالاتر بروز عوارض بارداری همچون هیپرتانسیون ناشی از بارداری، پلاستا پرویا، زایمان زودرس، سزارین و وزن کم هنگام تولد قرار دارند (۱۱). علت اصلی این نتایج نامطلوب بارداری نامشخص است و شاید اختلالات ریخت شناسی و بافت شناسی جفتی در بروز این اختلالات در این نوع حاملگی ها دخیل باشند. مطالعات متعدد در این زمینه انجام گرفته است اما شناسایی قطعی علت آن نیازمند انجام مطالعات بیشتر می باشد بویژه بررسی در مواردی که با عواقب بد حاملگی همراه نبوده است. هدف از این مطالعه این است تا علاوه بر بررسی تغییرات میکروسکوپی جفتی (که هنوز بطور قطع ثابت شده نیست)، تفاوت های ریخت شناسی جفت و بند ناف نیز مورد بررسی قرار گیرد تا در صورت تایید اختلال در تشکیل جفت نرمال، جهت مدیریت این بارداری ها که رفته رفته نیز شیوع آن در حال افزایش است برنامه ریزی های اختصاصی صورت گیرد. از آنجا که شایعترین روش ART که انجام می شود روش ICSI است فلذا این بررسی بر روی تغییرات بافت شناسی جفت و بند ناف در حاملگی های حاصل از ICSI انجام شد.

## روش کار

این مطالعه یک مطالعه مقطعی می باشد که در آن جفت و بند ناف ۳۰ زن باردار که با روش ICSI باردار شده و فاقد عوارض دوران بارداری (مانند IUGR، پره اکلامپسی، آنومالی های جنینی، زایمان زودرس) بودند، از نظر ریخت شناسی و بافت شناسی با جفت و بند ناف ۳۰ زن باردار با حاملگی نرمال مورد مقایسه قرار گرفتند. روش نمونه گیری بصورت تصادفی ساده و در دسترس بود. بعد از انتخاب نمونه ها اطلاعات دموگرافیک نمونه ها در پرسشنامه مربوطه وارد شده و بعد از زایمان و خروج جفت، در هر دو گروه در ابتدا ریخت شناسی جفت و بند ناف ارزیابی شد: ضخامت و طول بند ناف و ضخامت و ابعاد جفت اندازه گیری و یادداشت گردید. سپس نمونه هایی از جفت و بند ناف جهت ارزیابی بافت شناسی تهیه شد. جهت مطالعه با میکروسکوپ نوری، نمونه های جفتی پس از فیکسه شدن در فرمالین و تهیه قالب های پارافینی برش هایی با ضخامت ۵-۶ میکرون با استفاده از میکروتوم بدست آمد. برش های تهیه شده از هر دو گروه، پس از انجام رنگ آمیزی های PAS، E&H و تری کروم با میکروسکوپ نوری از نظر بافت شناسی مورد مقایسه و بررسی قرار گرفتند. با استفاده از مطالعه gundoghan و همکاران (۱۸)، که در آن تغییرات بافت شناسی جفت در بارداری های ICSI افزایش یافته بود ( $r=0.7$ ) و فرمول تعیین حجم نمونه برآورد میزان  $N=Z^2 \times r \cdot d^2$  با در نظر گرفتن سطح اطمینان ۹۵٪ و درصد

جفت یکی از ارگان های جنینی است که نقش حیاتی در رشد و تکامل جنین ایفا می کند و همچنین مانعی در برابر عبور مواد سمی و اجرام میکروبی و عفونی به جنین می باشد. جفت فعالیت هایی چون انتقال مواد غذایی مورد نیاز جنین، انتقال آب و اکسیژن و دفع مواد زائد از گردش خون جنین و ترشح پروتئین ها و هورمون ها و فاکتورهای ضروری برای ادامه حاملگی را بر عهده دارد (۱۰). رشد جنین ارتباط مستقیمی با ساختمان و عملکرد جفت دارد و معاینه و مشاهده جفت و بند ناف اطلاعات مهمی از آنچه بر جنین گذشته است را در اختیار ما قرار می دهد که نتایج این بررسی ها در مدیریت مامائی و مراقبت نوزادان نقش ارزنده ای بر عهده دارد (۳ و ۴). با بزرگ شدن جنین در داخل رحم مادر تغییرات عمده ای در شکل و عملکرد جفت ایجاد می شود تا بتواند پاسخگوی خوبی به نیازهای جنین در مراحل مختلف رشد باشد. که این تطابق مستلزم تغییرات متابولیک و ایمونولوژیک و آندوکراین منحصر به فرد در تروفوبلاست های جفتی است (۵). اما آنچه که بیش از همه مورد توجه محققین قرار گرفته است رشد جنین طی دوران بارداری می باشد به طوری که از آن به عنوان روشی برای تعیین تکامل و عملکرد جفت استفاده می شود (۶).

نازایی به معنی عدم حاملگی به دنبال یکسال مقاربت محافظت نشده است و در حدود ۱۵-۱۰٪ زوج ها دیده می شود (۷). شیوع نازایی درحال افزایش بوده و بخشی از این افزایش بعلت سن بالاتر مادران به هنگام تلاش برای بارداری و شیوع بالاتر چاقی است (۸). در طی چند دهه گذشته درمانهای موفقیت آمیز برای تمام انواع نازایی ها ابداع شده است و بسیاری از زوج ها با این روش ها باردار می شوند (۹). منظور از ART (Assisted Reproductive Technologies) کلیه تکنیک هایی می باشند که در آن دستکاری اووسیت در خارج از محیط بدن صورت می گیرد. اولین و شایع ترین شکل ART، IVF (Invitro Fertilization) است. IVF دارای مراحل شامل تحریک تخمدان با گنادوتروپین اگزوزن، برداشتن تخمک از تخمدان با هدایت سونوگرافی، باروری در آزمایشگاه و انتقال جنین به حفره رحم از طریق سرویکس می باشد. از سایر اشکال ART، ICSI (Intracytoplasmic Sperm Injection) و TET (Tubal Embryo Transfer) (Gamete Intrafallopain Transfer) و یا TET (Tubal Embryo Transfer) می باشد (۹). اندیکاسیون های ICSI عبارتند از: آزو اسپرمیا، اولیگو اسپرمیا با کمتر از دو میلیون اسپرم در میلی لیتر، وجود آنتی بادی آنتی اسپرم، سابقه IVF های ناموفق، ریخت شناسی غیرطبیعی اسپرم بالای ۹۵٪، وجود اسپرم فریز شده به تعداد محدود یا با کیفیت مختل، تعداد کم اووسیت، ابتلای زوج به HIV یا هپاتیت C، و نقائص خاص در اسپرم که لقاح اسپرم و تخمک را مختل می کنند (۱۰). مطالعات متعدد نشان داده اند که حاملگی های تک قلوئی ناشی از ART نسبت به سایر حاملگی

گروه با بارداری طبیعی ۶/۶ درصد بود ( $P=0/7$ ). میزان مصرف مکمل در گروه با بارداری ICSI ۸۰٪ و در گروه با بارداری طبیعی ۸۳٪ بود ( $P=0/9$ ). در طی مطالعه سابقه‌ی مامایی در دو گروه مورد بررسی قرار گرفت. بررسی‌ها نشان داد که در هیچ یک از افراد دو گروه سابقه‌ی ای از دکولمان، هیپرتانسیون و IUGR وجود ندارد. در گروه بارداری ICSI سابقه‌ی یک مورد مرگ داخل رحمی و سابقه‌ی ۴ مورد سقط جنین در بارداری‌های قبلی گزارش شد در حالی که در گروه با بارداری طبیعی فقط یک مورد سابقه‌ی سقط جنین وجود داشت. نتایج مقایسه بین دو گروه نشان داد که سابقه‌ی سقط جنین در گروه بارداری ICSI بالاتر است اما این تفاوت معنی دار نیست ( $P=0/16$ ). نوع زایمان در دو گروه نیز کاملاً متفاوت بود؛ تعداد زایمان واژینال در گروه بارداری ICSI ۷ و سزارین ۲۳ نفر بوده است در مقابل این تعداد برای گروه بارداری طبیعی برای زایمان واژینال ۲۴ و سزارین ۶ نفر بوده است ( $P<0/0001$ ). از ۶۰ نوزاد متولد شده، ۵۴/۵٪ پسر و ۴۵/۵٪ دختر بودند. و اختلاف آماری معنی داری در جنسیت نوزادان بین دو گروه وجود نداشت ( $P=0/61$ ). در جدول ۲ برخی دیگر از ویژگی‌های افراد برای دو گروه آورده شده است.

خطای قابل قبول ۱۲٪ ( $d=0/12$ )، حجم نمونه اولیه ۶۰ نفر تعیین گردید. اطلاعات بدست آمده از افراد دو گروه، با استفاده از نرم افزار SPSS 16.0 مورد بررسی و تجزیه و تحلیل آماری قرار گرفتند. تمام داده‌ها به صورت فراوانی (درصد) و میانگین ( $\pm$ ) انحراف معیار بیان شدند. از آزمون‌های آماری Student's t test برای داده‌های پارامتریک و  $X^2$  برای مقایسه داده‌های دو گروه استفاده شد. مقادیر P کمتر از ۰/۰۵ از نظر آماری معنی دار تلقی - گردید.

### یافته‌ها

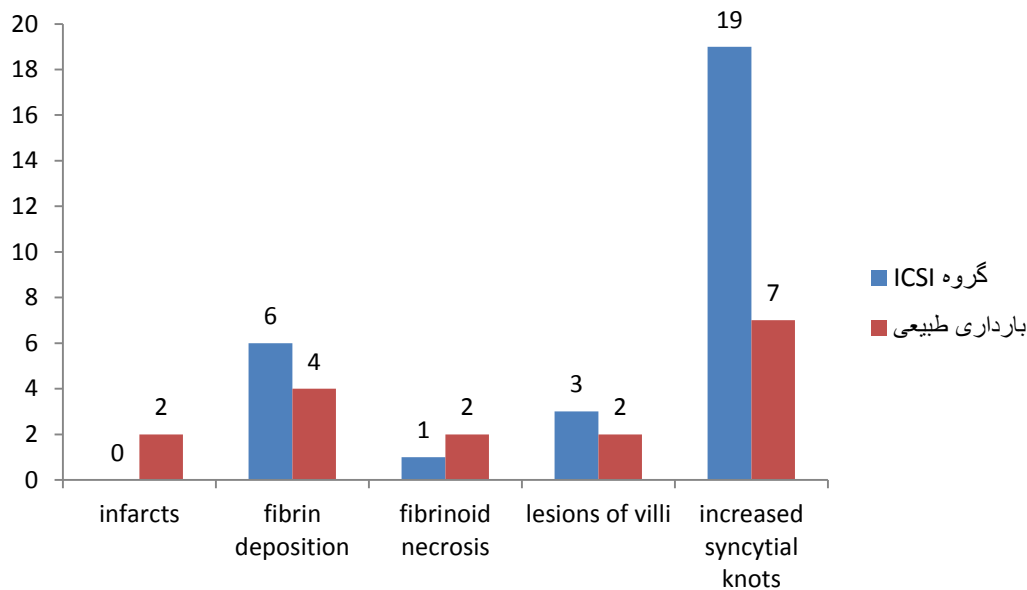
این مطالعه جهت مقایسه ریخت شناسی و تغییرات میکروسکوپی جفت حاملگی‌های با ICSI و حاملگی‌های نرمال صورت گرفت. در این مطالعه ۳۰ حاملگی با ICSI و ۳۰ حاملگی نرمال بررسی شدند. جدول ۱ خصوصیات دموگرافیک دو گروه را نشان می‌دهد. و هیچ اختلاف آماری معنی داری بین دو گروه از این نظر وجود ندارد ( $p=0/61$ ). در افراد دو گروه مورد و شاهد، میزان مصرف سیگار و انواع مکمل‌ها مورد بررسی قرار گرفت. مصرف سیگار در افراد با بارداری ICSI ۶/۶ درصد و در

جدول ۱: مقایسه مشخصات دموگرافیک بارداری‌های با ICSI و بارداری‌های طبیعی از آنجا که همداد انگلیسی هستند لازم است تا به جای / از . استفاده شود

p-value	بارداری‌های طبیعی		بارداری‌های ICSI		
	میانگین	انحراف معیار	میانگین	انحراف معیار	
۰/۱۲	۲۶,۲۳	۴/۶	۲۹/۲۷	۵/۴	سن
۰/۵۴	۱۶۱/۲۷	۹/۱	۱۶۲/۲۶	۹/۹	قد
۰/۲۲	۷۲/۳۳	۷/۳	۷۵	۸/۷	وزن
۰/۳۵	۲۷/۸	۴/۱	۲۸/۵۱	۴/۲	BMI

جدول ۲: مشخصات افراد دو گروه بهتر است از خط برای جدا کردن ردیف‌های مربوط به هر متغیر استفاده شود

p-value	میانگین	انحراف معیار	گروه	مشخصه
۰/۸۴	۷/۵۲	۲/۳	ICSI	افزایش وزن (kg)
	۷/۶۰	۲	طبیعی	
۰	۷/۱۷	۳/۶	ICSI	مدت نازایی (سال)
	۰	۰	طبیعی	
۰/۱۸	۳۱۰۵	۲۳۰	ICSI	وزن نوزاد (گرم)
	۳۲۸۳	۳۳۵	طبیعی	
۰/۷۵	۹/۸۳	۱/۱	ICSI	آپگاردقیقه اول
	۹/۹۰	۰/۹	طبیعی	
۱	۱۰	۰	ICSI	آپگاردقیقه پنجم
	۱۰	۰	طبیعی	
۰/۰۴	۶۹۰/۱۷	۱۲۳	ICSI	وزن جفت
	۶۰۲	۱۱۱	طبیعی	
۰/۰۲	۲/۰۷	۰/۳	ICSI	ضخامت جفت
	۱/۴۵	۰/۱۸	طبیعی	
۰/۱۸	۶۲/۷۰	۱۱	ICSI	طول بند ناف
	۵۹/۷۰	۱۲	طبیعی	
۰/۰۱	۱/۷۷	۰/۲۲	ICSI	ضخامت بند ناف
	۱/۶۰	۰/۱۶	طبیعی	



شکل ۱: بافت شناسی جفت

از این روش هزاران زوج نابارور امکان بارداری یافته‌اند اما مطالعات مختلف شیوع بالای عوارض بارداری را در این گونه بارداری ها گزارش کرده‌اند. این اختلالات عوارض ممکن است در زمینه‌ی اختلالات پاتولوژیک جفت باشد. در این مطالعه به بررسی ریخت شناسی و پاتولوژی جفت و بند ناف در دو گروه افراد با بارداری های ICSI و طبیعی پرداخته شد. در دو گروه وزن و ضخامت جفت، طول و ضخامت بند ناف و محل ورود بند ناف به جفت مقایسه شدند. برای متغیر وزن جفت P value برابر ۰/۰۴۶ و برای ضخامت جفت ۰/۰۲ و برای طول بند ناف ۰/۱۸۶ و برای ضخامت بند ناف ۰/۰۱۸ و برای نحوه اتصال بند ناف نیز ۰/۵۸۴ بدست آمده‌اند. که در این ۵ متغیر به ترتیب وزن جفت و ضخامت جفت و ضخامت بند ناف در بارداری های ICSI به طور معناداری از بارداری های طبیعی بالاتر بود. افزایش ضخامت و وزن جفت و ضخامت بند ناف در زنانی که با استفاده از روش های ICSI باردار شده‌اند یافته‌ی شایعی می‌باشد و مطالعات متعددی به این یافته اشاره داشته‌اند. ابتدا تصور بر این بود که در زنانی که از روش های کمکی برای بارداری استفاده می‌کنند به طور طبیعی عوارض بارداری بالاتر است و جفت به علت استرسی که در طی بارداری تحمل می‌کند با افزایش حجم روبه رو می‌گردد. البته بررسی های جدید فرضیه های جدیدی را مطرح کردند که به پاتولوژی جفتی مربوط می‌گردد. آسیب های ایجاد شده در سلول های سن سیشیوتروفوبلاست منجر به بروز آپوپتوز در این سلول ها می‌گردد که این امر باعث اختلال در خونرسانی جفت می‌گردد که منجر به هایپر تروفی جفت و بند ناف به صورت جبرانی می‌گردد (۱۶). مهم ترین نتایج به دست آمده در این مطالعه

مقایسه میانگین متغیر های بررسی شده دو گروه در جدول فوق توسط آزمون T-test نشان داد که برای متغیر سن ، قد، وزن و BMI، وزن نوزاد، افزایش وزن پس از زایمان، آپگار دقیقه ۱، آپگار دقیقه ۵ و طول بند ناف تفاوت معنی داری در میان افراد دو گروه وجود ندارد. اما متغیرهای وزن جفت، ضخامت جفت، ضخامت بند ناف و مدت نازایی تفاوت معنی داری در دو گروه دارند. نتایج بافت شناسی جفت افراد مورد به تفکیک دو گروه در شکل ۱ آورده شده است.

از نظر بافت شناسی جفتی، افزایش syncytial knot در رنگ آمیزی H&E کاهش میزان گلیکوژن در رنگ آمیزی PAS، افزایش میزان فیبروز در رنگ آمیزی تری کروم در بارداری های ICSI نسبت به بارداری های طبیعی مشاهده شد (P=۰/۰۱). مقادیر P value برای ۴ مورد خصوصیات پاتولوژیک دیگر یعنی infarcts، fibrin deposition، fibrinoid necrosis و lesions of villi به ترتیب ۰/۱۵۵، ۰/۴۹۷، ۰/۵۶۱ و ۰/۶۴۷ بدست آمد و ارتباط معناداری برای این ۴ مورد در میان دو گروه وجود نداشت.

## بحث

ART به تکنیک هایی گفته می‌شود که در آن دستکاری هایی بر روی اسپرم و اووسیت در خارج از محیط بدن صورت می‌گیرد تا برای لقاح آماده گردد. یکی از شایع ترین روش های مورد استفاده در زوج های نابارور استفاده از تکنیک ICSI می‌باشد. در این روش اسپرم و تخمک هر دو از محیط طبیعی بدن جدا می‌شوند و در محیط آزمایشگاهی و زیر میکروسکوپ اسپرم به سیتوپلاسم تخمک تزریق می‌شود و لقاح اتفاق می‌افتد. با استفاده

شاهد وزن بالاتر جفت و افزایش ضخامت جفت و بند ناف بودیم علت این امر با فرضیه های گوناگونی توجیه شده است. یکی از شایع ترین فرضیات مطرح شده در این زمینه توسط Daniel و همکاران مطرح شده است در طی این مطالعه مطرح شد که پاتولوژی های سلولی به خصوص آپوپتوز در سلول های سنسیبوتروفوبلاست باعث ایجاد اختلال در خونرسانی جفت می گردد که این امر باعث افزایش وزن و ضخامت جفت می شود (۱۷).

### نتیجه گیری

بررسی تغییرات پاتولوژیک جفت در بارداری های صورت گرفته به روش ICSI در مقایسه با بارداری های صورت گرفته به روش طبیعی نشان داد که syncytial knot که در اثر تجمع هسته های سلول های سنسیبوتروفوبلاست آپوپتوز یافته ی ناحیه ی ممبران جفت ایجاد می شود به طور معنی داری در مقایسه با گروه کنترل بالاتر است. با توجه به نتایج به دست آمده از مطالعه ی حاضر پیشنهاد می شود مطالعات بیشتری با تعداد نمونه ی بالاتر جهت رد یا تایید نتایج به دست آمده از مطالعه ی حاضر صورت گیرد. همچنین با توجه به اینکه در مطالعات صورت گرفته تغییرات پاتولوژیک جفتی و تغییرات وزن و ابعاد جفت و بند ناف در بارداری های صورت گرفته به روش ICSI به طور جداگانه مورد بررسی قرار گرفته است. پیشنهاد می شود در مطالعات آتی این بررسی ها در سایر انواع حاملگی های ART نیز انجام شود.

### قدردانی

بدینوسیله نویسندگان مقاله مراتب سپاس خود را از کلیه افرادی که در انجام این تحقیق ما را یاری کردند، اعلام می دارد.

### منابع مالی

حمایت مالی این طرح از طرف خود محققین انجام شده است.

### منافع متقابل

مؤلفان اظهار می دارند که منافع متقابلی از تالیف و یا انتشار این مقاله ندارند.

### مشارکت مؤلفان

ح. م. ف. ا و ف. ع. طراحی، اجرا و تحلیل نتایج مطالعه را بر عهده داشتند. ف. ا همچنین مقاله را تالیف نموده و نسخه نهایی آن را خوانده و تایید کرده است.

مربوط به تغییرات پاتولوژیک جفت، در زنان با بارداری به روش ICSI بود. ما در طی این مطالعه افزایش معنی دار syncytial knot در رنگ آمیزی H&E کاهش میزان گلیکوژن در رنگ آمیزی PAS، افزایش میزان فیروز در رنگ آمیزی تری کروم در گروه ICSI نسبت به گروه بارداری طبیعی را مشاهده کردیم. syncytial knot در حقیقت نشان دهنده ی آپوپتوز پیشرفته در سلول های سنسیبوتروفوبلاست است که به صورت آبشاری در این سلول ها اتفاق می افتد. در حقیقت می توان گفت که syncytial knot در اثر تجمع هسته های سلول های سنسیبوتروفوبلاست آپوپتوز یافته ی ناحیه ی ممبران جفت ایجاد می شود که در زیر میکروسکوب به این صورت دیده می شود. با جدا شدن هسته های سلول های سنسیبوتروفوبلاست ناحیه ی ممبران در نهایت این هسته ها به داخل جریان خون مادری وارد می شوند (۱۰). مطالعات مختلف نشان داده است که در موارد متعددی افزایش syncytial knot در پاتولوژی جفتی زنان باردار مشاهده می شود که از شایع ترین دلایل آن پره اکلامپسی می باشد. نتایج مطالعات صورت گرفته نشان داده است که در زمینه ی افزایش فشار خون بارداری میزان آپوپتوز سلول های تروفوبلاستی جفت افزایش پیدا می کند و با اینکه در پره اکلامپسی موارد مشاهده ی syncytial knot افزایش پیدا می کند اما این یافته اختصاصی نیست و هر عاملی که باعث افزایش فشار خون در جفت در حین بارداری گردد می تواند باعث این پدیده گردد. همچنین مطالعه ی Haavaldsen و همکاران نشان داده است که در بارداری هایی که با استفاده از ART صورت می گیرند احتمال بروز عوارضی مانند فشار خون حاملگی و پره اکلامپسی بالاتر است اما علت بروز بیشتر عوارض در این زنان مشخص نگردید (۸). همچنین مطالعه ی Roescher و همکاران نشان داد که در بارداری های صورت گرفته از طریق انتقال تخمک لقاح یافته به رحم شیوع پاتولوژی جفتی مانند syncytial knot بالاتر است. علت این امر نیز شیوع بالاتر فشار خون بارداری در این نوع بارداری ها ذکر شده است که بروز آپوپتوز سلول های تروفوبلاستی در جفت را بالا می برد. بنابراین به خودی خود، بالا رفتن syncytial knot با افزایش خطرات بارداری همراه است زیرا که این پاتولوژی خود در زمینه های اختلالاتی مانند فشار خون بالا به وجود می آید که در بارداری مشکل آفرین می باشد (۲). نتایج مطالعات قبلی نشان داده است که در بارداری های با فشار خون بالا شاهد تغییراتی در ساختار جفت خواهیم بود (۱۵). البته این تنها فرضیه در رابطه با تغییرات پاتولوژیک جفت با بارداری های ICSI نمی باشد بلکه فرضیات دیگری نیز مطرح شده است که اشاره می شود. در مطالعه ی ما در بارداری های ICSI در مقایسه با بارداری های طبیعی،

## References

- Narasimha A, Vasudeva DS. Spectrum of changes in placenta in toxemia of pregnancy. *Indian J Pathol Microbiol* 2011; **54**(1): 15-20.
- Roescher A M, Timmer A, Erwich J J, Bos A F. Placental pathology, perinatal death, neonatal outcome, and neurological development: a systematic review. *PLoS one* 2014; **9**(2): e89419. doi: 10.1371/journal.pone.0089419
- Bonnin A, Levitt P. Fetal, maternal, and placental sources of serotonin and new implications for developmental programming of the brain. *Neuroscience* 2011; **197**: 1-7. doi: 10.1016/j.neuroscience.2011.10.005
- Robbins J R, Bakardjiev A I. Pathogens and the placental fortress. *Current opinion in microbiology* 2012; **15**(1): 36-43. doi: 10.1016/j.mib.2011.11.006
- Cunningham F G, Leveno K J, Bloom S L, Spong C Y, Dashe J S, Barbara L, et al. *Implantation and placental development*. Williams Obstetrics, Chapter 5, 2014; PP: 95.
- Veerbeek J H, Nikkels P G, Torrance H L, Gravesteyn J, Uiterweer E P, Derks J B, et al. Placental pathology in early intrauterine growth restriction associated with maternal hypertension. *Placenta* 2014; **35**(9): 696-701. doi: 10.1016/j.placenta.2014.06.375
- Gibbs R S, Karlan B Y, Nygaard I. *Danforth obstetrics and gynecology* 2012; **19**(98): 705-724.
- Haavaldsen C, Tanbo T, Eskild A. Placental weight in singleton pregnancies with and without assisted reproductive technology: a population study of 536 567 pregnancies. *Human reproduction* 2011; **27**(2): 576-582. doi: 10.1093/humrep/der428
- Firt M A, Sperof L. *Clinical gynecologic endocrinology and infertility*. 8<sup>th</sup> ed. LWW, 2010; PP: 1331, 1371.
- Gardner D K, Weissman A, Howles C M, Shoham Z. *Textbook of assisted reproductive techniques*. 4<sup>th</sup> ed. Clinical perspectives. CRC press, 2012; PP: 27. doi: 10.1016/s0015-0282(02)04247-4
- Rifouna M S, Reus A D, Koning A H, van der Spek P J, Exalto N, Steegers E A, et al. First trimester trophoblast and placental bed vascular volume measurements in IVF or IVF/ICSI pregnancies. *Human Reproduction* 2014; **29**(12): 2644-2649. doi: 10.1093/humrep/deu273
- Flenady V, Middleton P, Smith G C, Duke W, Erwich J J, Khong T Y, et al. Stillbirths: the way forward in high-income countries. *The Lancet* 2011; **377**(9778): 1703-1717. doi: 10.1016/s0140-6736(11)60064-0
- Korteweg F J, Gordijn S J, Timmer A, Erwich J J, Bergman K A, Bouman K, et al. The Tulip classification of perinatal mortality: introduction and multidisciplinary inter-rater agreement. *BJOG: An International Journal of Obstetrics & Gynaecology* 2006; **113**(4): 393-401. doi: 10.1111/j.1471-0528.2006.00881.x
- Garg S, Kumar N. Analysis of factors responsible for intrauterine fetal death in rural pregnant women at tertiary care center of Northern India. *International Journal of Reproduction, Contraception, Obstetrics and Gynecology* 2017; **6**(9): 4071-4074. doi: 10.18203/2320-1770.ijrcog20174064
- Pathak S, Lees C C, Hackett G, Jessop F, Sebire N J. Frequency and clinical significance of placental histological lesions in an unselected population at or near term. *Virchows Archiv* 2011; **459**(6): 565-572. doi: 10.1007/s00428-011-1157-z
- Kramer B W, Kallapur S, Newnham J, Jobe A H. *Prenatal inflammation and lung development*. In Seminars in Fetal and Neonatal Medicine 2009 Feb 1 (Vol. 14, No. 1, pp. 2-7). Elsevier. doi: 10.1016/j.siny.2008.08.011
- Daniel Y, Schreiber L, Geva E, Amit A, Pausner D, Kupferminc M J, et al. Do placentae of term singleton pregnancies obtained by assisted reproductive technologies differ from those of spontaneously conceived pregnancies? *Human Reproduction* 1999; **14**(4): 1107-1110. doi: 10.1093/humrep/14.4.1107